



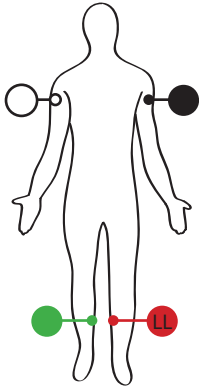
Guide d'utilisation rapide

ECG au repos à 12 dérivations IQecg^{MC}

- 1 Dans IQmanager[®] – **Sélectionnez** un patient dans la liste de patients (Patient List), ou sélectionnez New Patient (Nouveau patient) et saisissez ses données et signes vitaux. (La date de naissance et le sexe du patient doivent être exacts.)
- 2 **Préparez** le patient en vue du test. **REMARQUE :** *La préparation doit être correctement réalisée pour minimiser la production d'artéfacts et générer un ECG propre et des résultats précis.*
 - a. **Rasez** au besoin les sites de pose des électrodes. (Reportez-vous à l'endos de cette carte pour des instructions de pose.)
 - b. **Frottez** la peau au moyen de tampons imbibés d'alcool. Laissez sécher à l'air.
- 3 **Collez** les électrodes sur le patient.
- 4 **Fixez** les pinces d'ECG du câble patient aux électrodes en fonction des codes de couleur.
- 5 **Demandez** au patient de se détendre en position couchée.
- 6 **Cliquez** sur le bouton New Test (Nouveau test).
- 7 **Cliquez** sur le bouton ECG. **Remplissez** les champs Technician (Technicien), Physician (Médecin) et Indication. **Choisissez** le groupe de dérivations d'ECG qui convient. **Sélectionnez** OK.
- 8 Patientez jusqu'à ce les tracés d'ECG aient traversé l'écran 2 fois (environ 20 secondes) et que les lignes de base se soient stabilisées. **Cliquez** sur le bouton Analyze (Analyser). (L'ECG sera enregistré.)
- 9 **Cliquez** sur le bouton Review (Vérifier). **Cliquez** sur Exit (Quitter) ou **Print** (Imprimer) et Exit (Quitter).

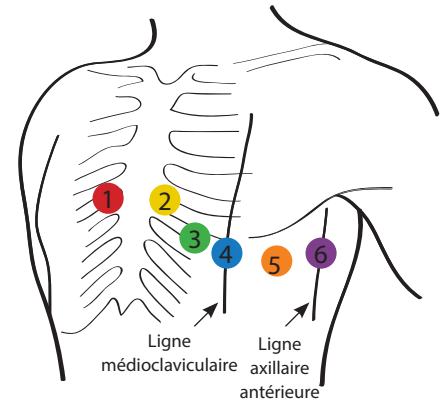
Consultez le Mode d'emploi d'IQecg[®] pour plus de détails et des conseils de dépannage.





Position des dérivations périphériques

- (blanc/blanc) – Côté droit du bras supérieur en dessous l'épaule.
- (noir/blanc) – Côté gauche du bras supérieur en dessous de l'épaule.
- (vert/blanc) – À l'intérieur du mollet, à mi-chemin entre le genou et la cheville.
- (rouge/blanc) – À l'intérieur du mollet, à mi-chemin entre le genou et la cheville.



Position standard des douze dérivations (précordiales)

- 1 V1 (rouge/brun) – Quatrième espace intercostal, sur le bord droit du sternum.
- 2 V2 (jaune/brun) – Quatrième espace intercostal, sur le bord gauche du sternum.
- 3 V3 (vert) – À mi-chemin entre V2 et V4 (sur la cinquième côte).
- 4 V4 (bleu/brun) – Cinquième espace intercostal, sur la ligne médioclaviculaire gauche.
- 5 V5 (orange/brun) – Sur le même plan horizontal que V4, sur la ligne antérieure gauche.
- 6 V6 (violet/brun) – Sur le même plan horizontal que V4, sur la ligne médioaxillaire.

*Pour le placement à 12 dérivations modifiées (précordiales), reportez-vous au Mode d'emploi d'IQecg^{MC}, version 8.6.